

handlung zu sichern.

Auch die Anwendung der Kompressionstherapie beginnt gewöhnlich mit der aufrechten Körperhaltung. Auch dabei gilt es, die Eltern frühzeitig mit einzubeziehen. Das bezieht sich zunächst vordergründig auf das Anlegen von Kompressionsbandagen. Wenn die Kinder laufen, kommt auch eine Kompressionsbestrumpfung infrage. Bei Kindern wird sie grundsätzlich nach Maß flach gestrickt. Wenn sie Sinn macht, müssen die Eltern dafür gewonnen werden.

## 10. DIE SEKUNDÄREN LYMPHÖDEME

Sekundäre Lymphödeme sind im Laufe des Lebens schicksalhaft erworben. Genauer gesagt wird die Schädigung des Lymphgefäßsystems erworben. Je nach Ausmaß der durch sie verursachten Lymphabflussstörung kommt es zu einem bestimmten Zeitpunkt (nach Versagen aller Kompensationsmechanismen) zur Manifestation des Lymphödems.

### 10.1. DIE URSACHEN (SCHÄDIGUNGSMUSTER) DER SEKUNDÄREN LYMPHÖDEME

- Die diagnostische Entnahme von Lymphknoten im Rahmen von Tumoroperationen,
- die Strahlentherapie - postradiogenes Lymphödem
- Zerstörung von Lymphgefäßen durch Verletzung - posttraumatisches Lymphödem
- Zerstörung von Lymphgefäßen durch Verletzung infektiöse Entzündung - postinfektiöses Lymphödem
- Zerstörung von Lymphgefäßen durch Verletzung Entzündung infolge Einwirkung chemischer oder physikalischer Reize - postentzündliches Lymphödem
- durch Parasiten - tropisches Lymphödem
- lokalisiert bei extremer Adipositas
- durch massiven Tumor bzw. multiple Metastasierung in einer Lymphknotenregion

### 10.2. ONKOLOGISCHE LYMPHONODEKTOMIE

Im Rahmen von Tumoroperationen werden im Abflussgebiet Lymphknoten entnommen, um sie auf eventuell bereits abgesiedelte Krebszellen zu untersuchen. Es handelt sich bei der Lymphonodektomie um eine diagnostische Maßnahme zur weiteren Festlegung der Behandlungsstrategie. Werden in einem der Lymphknoten Tumorzellen nachgewiesen, wird die Therapie erweitert.

Wer eine etwaige Vorstellung von der Lymphknotenanatomie hat, kann nachvollziehen, was die operative Entfernung mehrerer Lymphknoten einer Region zur Folge hat. Der Lymphabfluss ist nachhaltig gestört. Wenn die Kompensationsmechanismen ( Umgehung der Barriere, Erschließung von Reservelymphgefäßen, Gefäßneubildung zwischen afferenten und efferenten Lymphgefäßen am Ort der Schädigung ) aber ausreichen, kommt es auch noch nicht zum Lymphödem. Wird aber dieses "Geradeso - Gleichgewicht" durch eine Überlastung mit lymphpflichtiger Last (z.B. banales Trauma mit Schwellung) gestört, dann kommt es zur Dekompensation, **der Manifestation des sekundären Lymphödems**.

### 10.3. RADIOGENE SCHÄDIGUNG DURCH ONKOLOGISCHE BESTRAHLUNGSTHERAPIE

Da einzelne Tumorzellen in Lymphknoten noch nicht erkannt werden können, also auch nach Tumorextirpation und nach Vorliegen eines negativen Lymphknotenbefundes ein Restrisiko der Metastasierung bleibt, wird die Bestrahlung (Radiatio) zur Abtötung unbekannter Krebszellen angewandt. Die Radiatio wendet man in den Lymphknotenregionen des Tumorabflussgebietes an. Deshalb erfolgt z.B. bei brusterhaltender Therapie (BET) eines Mamma - karzinoms auch bei negativem Wächterlymphknotenbefund immer eine Bestrahlung der axillären, infra- und supraclavikulären und parasternalen Lymphknoten und in der Regel auch des Tumorbettes.

#### 10.3.1. WAS BEWIRKT DIE BESTRAHLUNGSTHERAPIE?

Ein Tumor zeigt in der Regel ein schnelles Wachstum. Realisiert wird es durch ungewöhnlich rasche Zellkern- bzw. Zellteilung (Mitose). Die sich teilende Zelle ist hoch sensibel gegenüber der Strahleneinwirkung. Heute wendet man überwiegend Photonen, der Natur nach auch zu den Röntgenstrahlen gehörend, an. Die Strahlen schädigen die sich teilenden Zellkerne und töten die Krebszellen ab. Werden derartige Bestrahlungen ausreichend häufig angewandt, wird das Risiko, dass Krebszellen überleben, quasi auf Null minimiert.

**Wie kann es nach Bestrahlung von Lymphknotenregionen zur Schädigung des Lymphgefäßsystems kommen?** In der Zielregion, d.h. in der Umgebung der Lymphknoten, kommt es häufig zu einer unspezifischen Entzündungsreaktion. Davon betroffen ist das hier befindliche Bindegewebe. Es umgibt die Lymphknoten, Lymphgefäße und andere wichtige anatomische Strukturen wie Venen, Nerven und Arterien im Sinne eines Stützgewebes. Folge dieser Entzündung ist zunächst ein Austritt von Eiweiß (Protein) durch die geschädigte Basalmembran der Blutkapillaren. Dieses überschüssige Protein wandelt sich im Stadium der Ausheilung zu schrumpfenden Narbenstrukturen, den s.g. **Radiofibrosen** um, die die hier befindlichen Lymphkollektoren abschnüren bzw. komprimieren. Infolge starker UMR kann die radiogene Lymphgefäßschädigung so umfangreich sein, dass der dadurch verursachte Lymphstau zu einem Lymphödem führt. Die Manifestation erfolgt sehr oft erst später bzw. nach Jahren, weshalb man heute davon ausgeht, dass bei strahlenempfindlichen Personen im Bestrahlungsgebiet ein lebenslanger *Schrumpfungsprozess* (vergleichbar einer vorzeitigen Alterung) einsetzt.

### 10.4. DAS POSTTRAUMATISCHE LYMPHÖDEM

ist Folge einer schwerwiegenden Verletzung (Trauma) einer größeren Zahl von Lymphkollektoren und der dadurch bedingten Lymphabflussstörung. Die Verteilungsmuster sind sehr unterschiedlich je nach Schädigungsmuster bei Unfällen aller Art. Leider entstehen sie mitunter auch in Verbindung mit einer unvermeidbaren ( Tumor - Op. ) oder auch versehentlichen operativen Verletzung ( z.B. Gefäß - Op.). Nicht unbedeutend für den Lymphabfluss sind innere (nur tastbar) und äußerlich sichtbare Narben. Bei der Lymphdrainagetherapie stellen sie mitunter "unpassierbare" Hindernisse dar, die zur manuellen "Umgehung" zwingen.

### 10.5. DAS POSTENTZÜNDLICHE LYMPHÖDEM

ist auf die Lymphgefäßschädigung infolge einer Entzündung zurückzuführen. Eine Entzündung ist eine besondere im Mesenchym angesiedelte Abwehrreaktion gegen verschiedene Schädigungen und führt zu einer Anhäufung von Blutzellen und eiweißhaltiger Flüssigkeit. Dieses überschüssige Eiweiß wird im Rahmen der Heilung zu festem Narbengewebe, das Lymphgefäße abdrücken oder abschnüren kann.

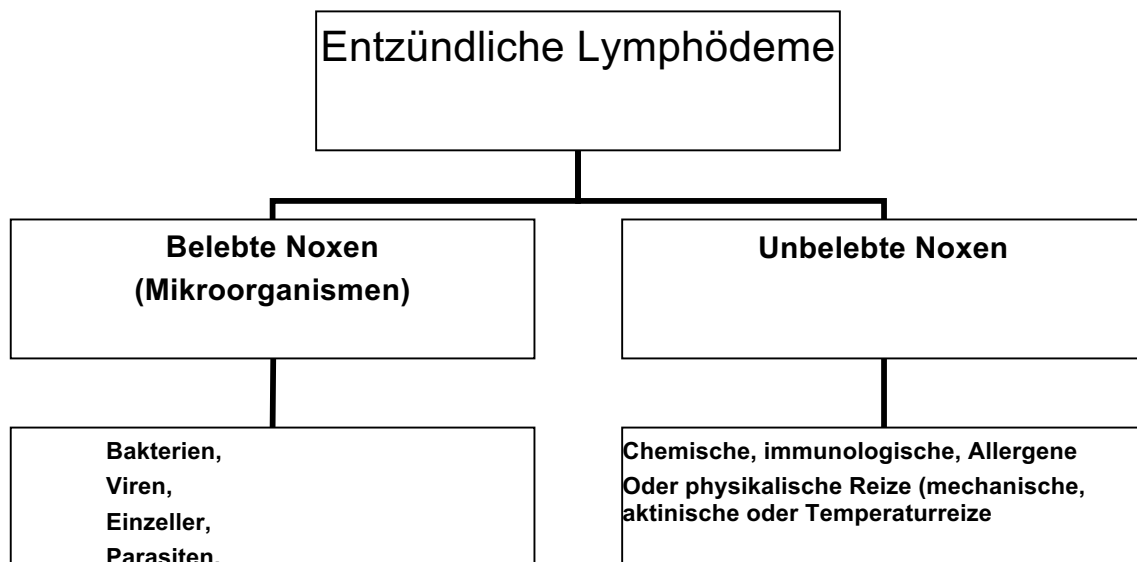
Entzündungen haben sehr verschiedene Ursachen (belebte und unbelebte).

Auf der folgenden Folie 1, die dem Abschnitt "Entzündliches Ödem" entnommen ist, sind die Mikroorganismen genannt, die aufgrund der Natur der Entzündung, die sie verursachen, ein von den anderen postentzündlichen abgrenzbares **postinfektiöses Lymphödem** auslösen können. Meist bakteriell ausgelöst sind Lymphangitis und Lymphadenitis. Hierzu zählt das Erysipel. Wenn ein Lymphödem nach Erysipel auftritt, ist ohne weitere Untersuchungen ein primäres von einem sekundär entzündlichen Lymphödem nicht abzugrenzen, da durch das Erysipel bei vorbestehender Lymphgefäßanlageschädigung ein primäres Lymphödem aufgrund der erhöhten lymphpflichtigen Last und der zusätzlichen postentzündlichen Lymphgefäßschädigung manifestieren kann.

**Kann bei einer Person mit intaktem Lymphgefäßsystem ein Erysipel auftreten?**

Die Meinungen sind nicht einheitlich. Die lymphologische Erfahrung spricht dafür, dass ein Erysipel nur bei angeborener Anlagestörung des Lymphgefäßsystems ohne oder mit bereits manifestiertem Lymphödem auftreten kann. Endgültig bewiesen ist diese These jedoch nicht.

Wenn die Schädigung des Lymphgefäßsystems nach solchen verschiedenen Entzündungen eine Abflussbehinderung zur Folge hat, können wir sie alle unter dem Begriff **postentzündliche Lymphödeme** einordnen.



Folie 1

Dazu zählen Lymphödeme nach:

- *Chemischer Verletzung* mit hochprozentigen Säuren oder Laugen,
- *Autoimmunkrankheiten* (Sklerodermie, Rheumatoidarthritis, Lupus erythematodes u.a.),
- schwere allergische Entzündungen der Haut
- Gelenkentzündungen infolge mechanischer Überlastung oder
- rezidivierende Thrombophlebitiden
- *Strahleneinwirkung* z.B. Strahlentherapie (s. o.)
- Verbrennungen
- Erfrierungen

Folge aller dieser Entzündungen kann die narbige Zerstörung von Lymphkollektoren sein, allein vom Ausmaß dieser Schädigung und der zu bewältigenden lymphpflichtigen Last hängt es ab, ob es zur Manifestation eines Lymphödems kommt.

### 10.6. DAS PARASITÄRE ODER TROPISCHE LYMPHÖDEM

wird durch Filarien verursacht. Die Filariose tritt in den tropischen und subtropischen Ländern auf und ist die häufigste Lymphödemerkrankung weltweit. Laut WHO sind ca. 300 Millionen Menschen (plus Dunkelziffer etwa 500 Mill.) erkrankt. **Filarien** sind *fadenförmige Rundwürmer*, die in den Lymphgefäßen und -knoten leben und sich von den lymphpflichtigen Lasten ( Eiweiß, Fette, Zellen etc.) ernähren. Die Vektoren oder *Überträger sind verschiedene Mosquitoarten*: Anopheles, Aedes und Culex; die erwachsenen Würmer (Weibchen werden 10 cm, Männchen 4 cm lang) werden bis zu 40 Jahre alt. Nach der Kopulation gebären die Weibchen **Mikrofilarien**, die nachts in die Blutbahn wandern. Der Mosquito nimmt sie mit dem gesaugten Blut auf. Im Mückenmagen machen die Mikrofilarien eine 3 Tage währende Reifung durch, wonach sie infektiös sind. Wenn sie durch den Stich der Mücke auf Menschen übertragen werden, können sich unter bestimmten Bedingungen (geschwächte Immunabwehr, z.B. Malaria) diese reifen Mikrofilarien zu adulten (erwachsenen) Würmern entwickeln. Vielfache Infektionen verursachen immer wieder Entzündungen des Bindegewebes, Lymphangitiden, Lymphadenitiden, und Perilymphangitiden. Bei massivem Befall entwickelt sich eine Lymphabflussstörung infolge der **Entzündung und Verstopfung von Lymphkollektoren** ein oft schwergradiges tropisches Lymphödem bevorzugt an den unteren Extremitäten und am männlichen Genitale.

### 10.7. DAS LOKALISIERTE ÖDEM BEI EXTREMER ADIPOSITAS

wird heute als eigenständige Form eines sekundären (Lymph)ödems aufgefasst. Das Zellbild (die Histologie) zeigt einerseits Entzündungszeichen mit vermehrten Blutgefäßen und kapillärer Knäuelbildung, s.g. glomerulären Komplexen sowie vermehrte Lymphozyten und Gewebsmastzellen. In den oberen  $\frac{2}{3}$  des Koriums findet man weite bis ektatische Lymphgefäße, im unteren  $\frac{1}{3}$  des Koriums, in den ins Fettgewebe einstrahlenden Bindegewebszügen und im Fettgewebe selbst werden dagegen keine Lymphgefäße gefunden. Zusammengekommen sind das wohl die Bedingungen, die zu dem lokalisierten Lymphödem führen.

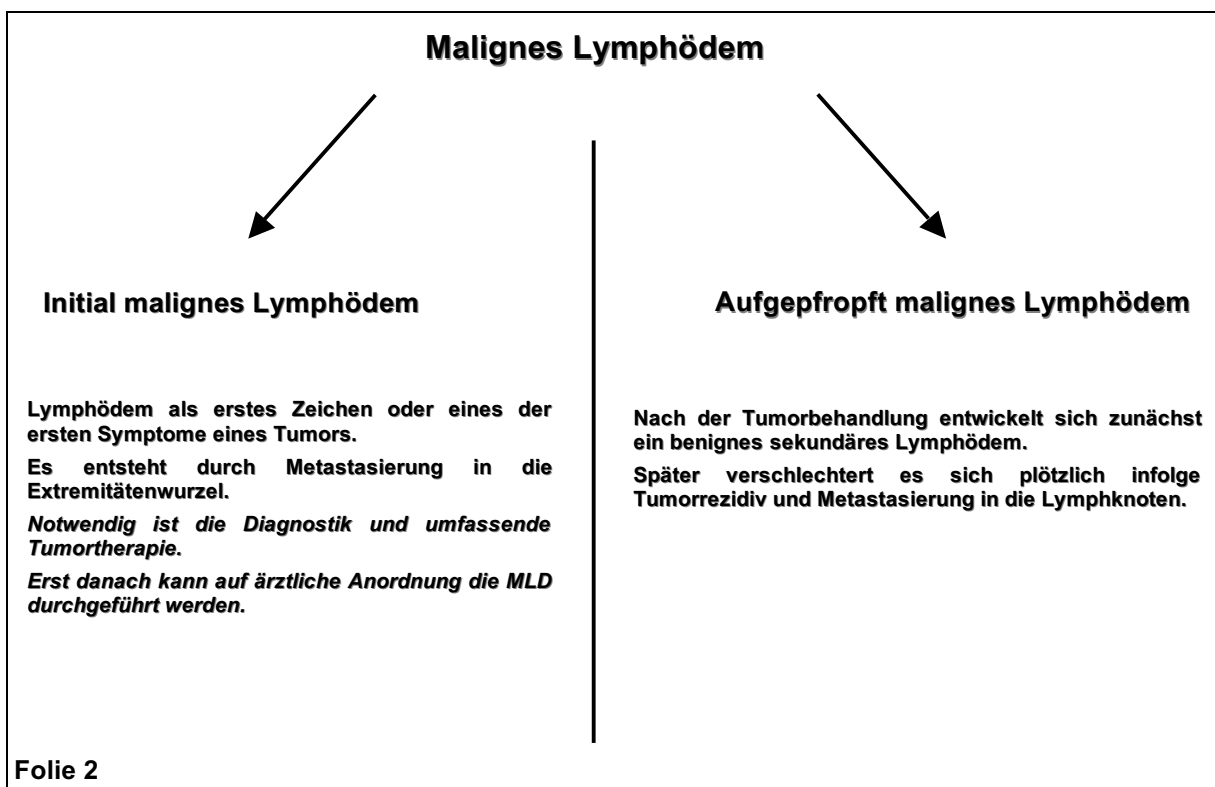
Offensichtlich kann sich bei extrem Adipösen im Bereich einer Fettschürze und an den Beinen auch ohne angeborene Lymphgefäßschädigung ein Ödem entwickeln. Da das Fettgewebe nur über die in den Wänden der Fettzellkammern, in den Septen, gelegenen Lymphkollektoren entsorgt werden kann, ist vorstellbar, dass durch Ausdehnung der Fettzellkammern die Lymphgefäße komprimiert und auch durch Längsdehnung (Traktionskräfte z.B. in der herabhängenden Fettschürze) in ihrer Transportleistung stark eingeschränkt werden.

Therapeutisch sind die komplexen Maßnahmen einer nachhaltigen Gewichtsreduktion die Grundlage für die begleitende physikalische Ödemtherapie.

### 10.8. DAS MALIGNEN LYMPHÖDEM

wird durch einen bösartigen Tumor, seine Metastasen oder ein Tumorrezidiv verursacht. Es kann an den Extremitäten mit den angrenzenden Rumpfquadranten und im Kopf- Halsbereich auftreten.

Befindet sich ein Tumor in einer Körperregion, in der sich wichtige Lymphkollektoren und Lymphknoten befinden, kommt es durch sein ungehindertes Wachstum zur Zerstörung dieser und anderer hier befindlicher Gefäße (Venen, eventuell auch Arterien) und des Nervenplexus. Die **tumorbedingte Zerstörung der Lymphbahnen führt sehr rasch zum Lymphstau** vor diesem Hindernis. Typischerweise beginnt der Lymphstau zentral, hier in Tumornähe, weshalb er auch fast immer als zentrales bzw. proximales Lymphödem in Erscheinung tritt. Handelt es sich um einen zuvor nicht bekannten Tumor, dessen erstes Zeichen dieses Lymphödem ist, sprechen wir vom **initial malignen Lymphödem**. Viel häufiger handelt es sich in der Praxis um Tumorrezidive. Wenn wir in unserem Beispiel annehmen, dass eine Patientin nach einer Brustkrebsoperation vor 4 Jahren ohne Hinweise auf ein Fortbestehen des Krebsleidens ein sekundäres Armlymphödem bekam, dann würde ein Rezidivtumor in Supraclaviculargrube das sogenannte **aufgefropft maligne Lymphödem** auslösen. Gemeint ist in diesem Falle, dass sich auf das schon vorhandene ("benigne" bzw. gutartige sekundäre Lymphödem), die durch den Tumor verursachte maligne Lymphödemkomponente *aufpfropft*.



Auf der folgenden Folie 3 sind alle möglichen Symptome beim malignen Armlymphödem im Falle eines Tumorrezidives in der Schlüsselbeingrube dargestellt. Die unter Punkt 9 aufgeführten seltenen Symptome können auftreten, wenn der Tumor den seitlichen Hals mit befällt.